

슬관절내 삼출: 진단적 접근법

한국보훈병원 정형외과
윤 정 로

요 약

슬관절 질환에서 동통과 더불어 삼출(effusion)은 흔히 호소하는 문제이다. 슬관절내 삼출은 외상, 과도한 사용(overuse), 전신적 질환의 결과로 발생할 수 있으며 적절한 치료를 위해서는 정확한 진단이 필수적이다. 진단적 접근 방법으로는 면밀한 문진, 세심한 이학적 검사, 방사선 검사와 슬관절 천자를 통한 검사 등을 순차적으로 시행할 수 있으며, 이들에 대한 정보를 종합하여 적절히 해석할 수 있다면, 최대한 오류를 줄여 정확한 진단을 내릴 수 있다. (가정의학회지 2002;23:1412-1422)

중심단어: 슬관절, 삼출, 접근방법

서 론

정상 슬관절내 관절액은 5 cc에서¹⁾ 7 cc까지로²⁾ 알려져 있다. 어떤 원인에 의해서 관절액이 과다하게 고인 상태를 슬관절내 삼출로 정의하며, 부종(swelling)과는 감별하여야 한다. 부종은 국소적으로 부어오른 상태를 말하며, 관절내 삼출을 포함할 수 있겠으나, 협의의 의미로 간질 조직(interstitial space)에 액체가 고인 상태를 말한다. 둘의 감별은 이학적 소견상 슬개골의 부두(ballotable) 유무를 검사하면 가능하다.

슬관절내 삼출은 발생 시기에 따라 급성과 만성으로, 고인 내용물에 따라 혈성, 장액성(serous), 화농성으로 구분할 수 있다. 이중 관절내 삼출액의 성상이 혈성인 경우를 관절내 출혈(hemarthrosis)로 정의한다. 급성 외상성 관절내 출혈(hemarthrosis)의 경우 삼출의 다른 원인과 감별이 중요한데, 이유는 그 원인이 몇 가지 안 되므로 진단에 도움을 얻을 수 있기 때문이다. 급성 관절내 출혈의 원인은 1) 전, 후방 십자 인대 파열, 2) 반월상 연골 변연부 파열, 3) 연

골하골 골절, 4) 관절낭 파열 등이 있으며, 전방 십자인대 파열(부분 파열 포함)이 가장 흔한 원인으로 72%를 차지한다고 보고 되기도 한다.³⁾ 그 외에 관절내 삼출을 유발시킬 수 있는 원인은 여러 가지가 있다(표 1).⁴⁾

슬관절 삼출의 원인에 대한 진단 과정은 기본적인 해부학 지식을 바탕으로 자세한 문진을 통한 병력 청취, 정확한 증상 해석과 이학적 검사를 통해 추적 진단(clinical impression)을 내릴 수 있고, 추가적으로 방사선 및 병리 검사를 활용하면 정확한 진단에 이를 수 있다.

본 론

1. 해부학

1) 표면 해부학: 슬관절 부위에서 촉진으로 느낄 수 있는 부위는 슬개골, 경골 근위 부위 말단부와 경골 조면(tibial tubercity), 대퇴골 외과(lateral condyle)와 내과(medial condyle), 골의 돌출부위(bony tubercance)로서 내측에는 대퇴골 내 상과(medial femoral epicondyle), adductor tubercle이 있고, 외측에는 대퇴 외 상과(lateral femoral epicondyle), Gerdy's tubercle, 비골두(fibular head)등이 있다(그림 1).

교신저자: 윤정로
Tel: 02-2225-1352, Fax: 02-487-0754
E-mail: zenyjr@yahoo.co.kr

Table 1. Etiologies of knee effusions.

Trauma
Ligaments injury
Intra-articular fracture
Meniscal injury
Patellar dislocation
Polyarthritis
Reiter's syndrome
Juvenile Rheumatoid arthritis
Rheumatoid arthritis
Infection
Gonorrhea
Lyme disease
Tuberculosis
Gout
Pseudogout
Osteoarthritis and overuse syndrome
Tumor
Malignant - osteosarcoma, synovial sarcoma, giant cell tumor etc.
Benign - Pigmented villonodular synovitis osteochondroma, fibrous dysplasia etc.

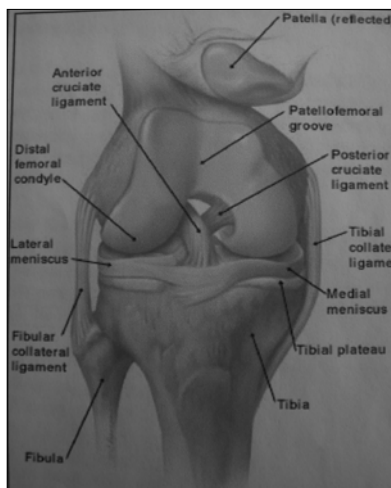


Figure 1. Anatomy of the Knee: anterior view.

슬관절을 90도 굴곡한 상태에서 전면부에 슬개골, 경골 근위부 및 양 대퇴골이 이루는 삼각형의 부위가 슬개골 양측으로 만져 지는데 여기를 시작

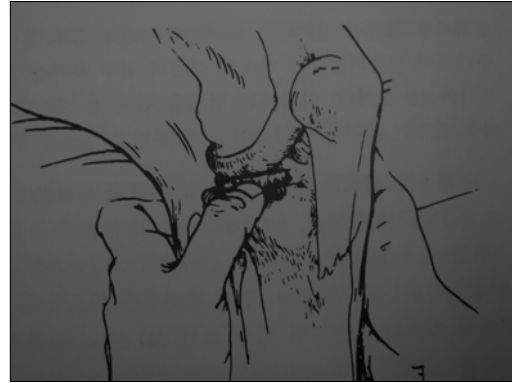


Figure 2. Test for joint line tenderness.

으로 뒤로 이동하면서 경골과 대퇴골이 이루는 관절면(joint line)을 촉진할 수 있다(그림 2). 대퇴양측 상과와 adductor tubercle은 쉽게 촉진이 가능하다. Gerdy's tubercle은 경골 조면(tibial tubercosity)과 비골두(fibular head) 사이에 위치하며 돌출부위로 촉진되며, 장경대(Iliotibial band)의 원위 부착 부위이다.

2) 관절의 구조물: 슬관절은 구조상 불안정한 관절로 이를 안정화시키기 위한 주위 근육, 인대, 관절막 등이 매우 복잡하게 이루어져 있다, 여기서는 진단에 필요한 일부만 선택적으로 기술하고자 한다. 내측 측부 인대, 외측 측부 인대, 거위발건, 장경대와 슬관절 주위 점액낭의 순서로 알아보면 내측 측부 인대는 천층(superficial fiber)과 심층 섬유(deep fiber)로 구분이 되며, 심층 섬유는 관절막과 섞여 구분이 잘 안가고, 천층 부분은 외전에 대한 주 안정화 구조물로서 파열이 잘 일어나는 부위이다. 내 측부 인대 천층 부분은 대퇴 내 상과에서 기시하여 경골 근위부에 붙게 되는데, 붙는 부위가 관절면 하방 4.6 cm^1 이라고도 하고 $7 \sim 10 \text{ cm}^5$ 라고도 기술되어 있다. 외측 측부 인대는 내전에 저항하는 구조물로 대퇴 외 상과에서 기시하여 비골 두부에 붙는다.

거위발건은 봉공근(sartorius), 박근(gracilis), 반건양근(gracilis)이 연합하여(conjoined tendon) 경골 조면(tibial tubercosity) 내측에 붙게 된다.

장경대는 외측 대퇴부를 감싸는 두꺼운 심부 근막

으로 Gerdy's tubercle 붙게 된다.

슬관절 주위 중요 관절낭은 슬개전 점액낭(prepatella bursa), 슬개하 점액낭(infrapatella bursa, superficial and deep), 거위발 점액낭(anserine bursa)가 있다.

3) 관절낭 및 관절내 구조물: 슬관절의 관절낭은 슬개골 상연(upper margin)에서 3~4 finger-breadths 상방까지 붙어 있으며, 원위부는 경골 근위부 끝의 변연부에 붙는다.¹⁾ 슬관절 흡입(aspiration) 시 외측 슬개골 상연 2 cm 정도 위 부위에서도 가능하다. 관절내 구조물로서는 전, 후방 십자인대와 내, 외측 반월상 연골이 있다.

4) 관절내 혈관 및 신경 분포: 슬관절 주위혈관은 슬개골 주위 여러 혈관이 그물망을 형성하면서 슬관절 바깥쪽으로부터 파고들어 관절낭에 주로 분포하고 반월상 연골의 경우 외측 1/3의 부위까지만 신경과 혈관이 분포한다. 이런 이유로 반월상 연골 변연부 손상에서만 관절내 출혈(hemarthrosis)을 유발하게 되며, 치료 시 봉합을 할 수 있는 위치가 된다. 즉 반월상 연골 중앙부 2/3 부위는 손상 시 관절내 출혈도 없고, 치료 시 봉합하여도 붙지 않기 때문에 절제술을 시행한다.

슬관절 내의 감각 신경은 경골 신경(tibial nerve), 비골 신경(peroneal nerve), 대퇴 신경(femoral nerve), 폐쇄 신경(obturator nerve), 복재 신경(saphenous nerve)로부터 대소의 관절내 분지(articular branch)를 받는다. 이는 연관통(referred pain)과 관계되는 것으로서 고관절, 척추 및 족관절 부위에 병변이 있을 시 동측 슬관절부 동통을 호소할 수 있다.

2. 병력(History)

급성 및 만성적 감별, 이환 기간, 타질환 유무, 악화 및 호전 인자, 외상력 유무 등은 감별 진단을 위해 반드시 문진을 하여야 한다. 슬관절내 장액성 삼출과 출혈의 감별은 흡입(aspiration)으로 관절내 내용물의 성상을 보면 알 수 있지만 문진만을 통해서도 어느 정도 가능한데, 장액성 삼출액의 경우 서서히 발생(외상과 관련 시 수상 후 8~24시간 후 발생)하지만 출혈(hemarthrosis)의 경우 거의 외상 즉시 생기게 된다.²⁾ 예를 들어 운동 중 전십자인대 파열이 발

생하면, 수상 직후 수분 내에 무릎이 부어올라 관절내 액체가 팍 차있게 되는데, 이는 관절내 출혈임을 알 수 있다.

외상의 병력이 있는 환자에서는 손상 기전이 중요한데, 무릎에 변형력이 미치는 방향에 따라 내전(varus), 외전(valgus), 굴곡(flexion), 신전(extension), 내회전(internal rotation), 외회전(external rotation)으로 대별할 수 있으며, 내전 시는 외측부 인대에 가장 큰 외력이 걸리며, 외전 시에는 내측부 인대 파열이 유발된다. 슬관절 굴곡 상태에서 고정 하퇴에 대해 대퇴의 내회전력이 가해지면, 내측 반월상 연골의 파열 가능성이 높아진다. 이와 같이 손상 기전을 고려하면 손상 구조물에 대한 보다 많은 정보를 얻을 수 있다. 전십자인대의 파열은 경골의 내전과 외회전, 과신전 시 주로 발생하며 운동 시 감속(deceleration) 및 급속방향 전환(cutting) 시 많이 나타난다. 또한 많은 환자에서 외상 시 '뚝(popping)'하는 느낌 이후 움직일 수 없었다고 호소한다.

후십자인대 손상은 다른 인대 손상과 동반되는 경우가 많다. 드물게 경골 근위부에 전방으로부터 외력이 가해져(dashboard type) 단독 손상이 나타나는 경우도 있는데 관절내 혈종(hemarthrosis) 양이 적은 경우가 많아 초진 시 진단을 놓치는 경우가 많아 주의를 요한다.

외상과 관련이 없는 슬관절 삼출 환자는 전신적 질환과 슬관절내 국소 질환을 동시에 생각해야하며, 전술한 원인 질환을 세밀히 검토해야 한다.

3. 증상

슬관절내 삼출이 있으면 동통 및 불편감이 생기며, 원인 질환에 의한 증상이 동반된다. 동통의 특징(nature), 호전 및 악화인자, 시기 및 운동과 연관성 등의 기본적 접근은 필수적이다. 다량의 삼출이 있거나 반월상 연골 손상이 동반되어 있을 때 슬관절에 나타나는 특이 증상으로 불안정(giving way)과 잠김(locking)증상이 있다. 불안정은 자갈길을 걸을 때, 계단을 내려갈 때 혹은 착지 시 슬관절이 안정성을 잃고 갑자기 무력해지는 것으로, 슬관절의 손상을 막기 위해 사두근 억압(quadriceps inhibition)으로 인

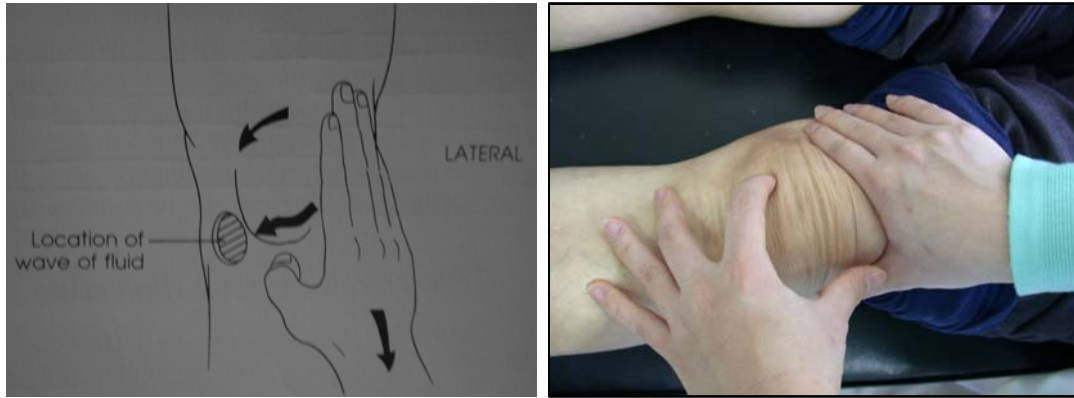

Figure 3. Brush test.

해 발생한다. 흔히 반월상 연골 후각부 파열에서 보이나⁵⁾, 다량의 슬관절 삼출 및 다른 관절내 병변에서도 나타날 수 있다. 잠김은 슬관절 운동중 어느 굴곡위에서 갑자기 굴신의 장애가 오는 증상을 말하는데, 반월상 연골의 파열 시 파열 부위가 전위되면서 발생할 수 있고, 관절내 유리체가 있을 때도 나타날 수 있다. 무릎을 털거나, 자세 변환 시 순간적으로 소실될 수 있다.

4. 이학적 검사

다량의 관절내 삼출이 있을 때는 이학적 소견이 명확하지만 소량일 경우는 감지가 어려운 경우가 많다. 먼저 전술한 바와 같이 관절내 삼출인지 관절 외에 생긴 부종인지의 감별을 명확히 해야한다. 건측과의 비교를 하는 것이 필수적이다. 관절내 삼출을 알아보는 검사로 몇 가지가 있는데, 손쉬운 방법으로 Brush test, Indentation test, 부구검사(ballotable patella or patellar tap test) 등이 있다.²⁾

Brush test는 슬개절 외측부위를 눌러 관절 내액을 내측으로 이동시킨 후 슬개골 내측 하방에서 부풀어 오르는 것(bulging)을 보거나, 눌러서 파동을(fluctuation) 감지하는 방법(그림 3)으로 4~8 cc 정도의 소량 삼출물의 감지도 가능하다고 한다(그림 3).²⁾

Indentation test는 슬관절을 측면에서 관찰하면서, 슬개건 측부에 들어간 흠(indentation)을 관찰하는




Figure 4. Indentation test.

것으로(그림 4), 정상적으로는 신전 상태에서 서서히 굴곡 시 최대 굴곡위까지 흠이 관찰된다. 삼출이 있는 경우 굴곡이 진행됨에 따라 흠이 사라지는데, 사라지는 굴곡 각도가 적을수록 삼출의 양이 많음을 시사한다.

부구검사(ballotable patella)는 다량의(40~50 cc) 삼출이 있을 때 유의한 검사로 슬개골을 앞에서 뒤로 눌렀다 뺐다 하면, 삼출이 있을시 슬개골이 대퇴골에 붙었다 떨어졌다하는 느낌을 알 수 있다(그림 5). 위와 같은 방법으로 삼출의 유무를 확인 후 원인적 질환을 알아보고자 일반적인 슬관절 검사를 시행한다.

1) 시진: 양쪽 허벅지까지 볼 수 있는 복장으로 환

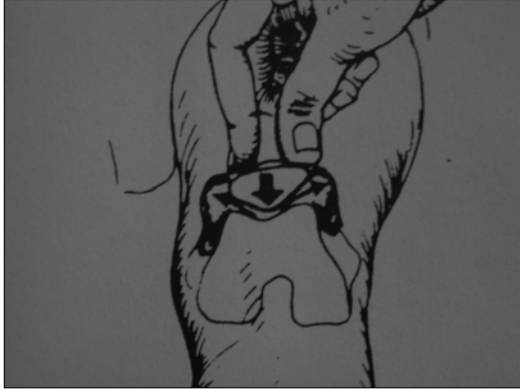

Figure 5. Ballotable patalla.

자를 관찰하는 것이 중요하며, 무릎의 변형(varus or valgus), 종창, 발적, 멍(bruise), 양쪽 대퇴부의 굵기 차이가 나는지 등을 면밀히 관찰한다. 멍(bruise)의 경우는 외상 후 얼마 경과하지 않은 경우는 손상 부위와 일치하나 2~3일 경과 후에는 후방 및 원위부(dependant portion)로 변화하기 때문에 손상 부위와 달라질 수 있으므로 주의를 요한다.

저자의 경우 시진 시 한쪽 다리로 서서 뛰어 보라고 하는데(one-leg hopping test), 이것이 가능한 환자는 대개 심각한 관절내 병변은 없는 경우로 보존적 치료로 호전되는 경우가 대부분이다.

2) 축진: 일반적으로 국소발열, 압통, ballottement test, 대퇴 둘레(mid-thigh circumference: MTC) 측정, patellar gliding test, 능동적 및 수동적 관절 운동 등을 점검한다. 국소 발열은 건측과 비교 시 손등을 사용하면 1~2도 정도의 변화를 감지할 수 있다.⁵⁾

압통은 근골격계 질환 특히 외상을 동반한 경우는 가장 중요한 이학적 검사라 생각된다. 압통은 해부학적 지식이 기반이 되어야 많은 도움을 얻을 수 있다. 예를 들어 슬관절에 외반 손상을 입은 환자가 내원 시 대퇴 내측 멍(bruise)이 관찰되고, 내측 대퇴 과상과 부위에 압통이 관찰되면, 거의 내측 측부 인대의 대퇴 기시부의 파열로 볼 수 있다. 반월상 연골 손상 시 가장 민감한 검사는 관절면 압통(joint line tenderness)인데, 앞쪽부터 관절면을 만지면서 후방으로 진행하여 압통점을 찾고, 앞쪽에 있으면 반월상 연골

전각부, 뒤쪽에 있으면 후각부 파열이 의심된다. 다른 관절 연골이나 관절낭 손상 시와 감별 점은 반월상 연골이 신전 시는 앞쪽으로 이동하고, 굴곡 시는 후방으로 이동하므로, 압통점이 슬관절 굴곡 각도에 따라서 변할 수 있다. Gerdy's tubercle과 거위발건 주위의 압통 유무로 장경대(Iliotibial band) 건염과 거위발건 주위 점액 낭염을 진단하는 데 도움이 된다.

대퇴 둘레 측정(mid-thigh circumference)은 슬개골 상연 4 fingerbreadths 상방에서 양측 대퇴 둘레 측정을 하여 1 cm 이상 차이가 있으면 의미가 있는 것으로 슬관절 질환이 있을 시 시일이 경과하여 대퇴 사두근의 위축이 동반된 것을 시사한다.

Patellar gliding test는 원칙적으로 슬개골이 전위 되는 정도를 같이 측정하나, 슬개골을 대퇴에 대고 문질러서 통증이 유발되면 대퇴 슬개 관절(patellofemoral joint)에 병변이 있음을 알 수 있다.

운동 각도의 측정은 능동적, 수동적 순으로 하는데, 각도기(goniometer)로 측정하며, 정상적으로는 굴곡이 0~135도, 과신전이 0~15도 보고 있다.²⁾

3) 유발 검사: 외반 및 내반 검사(valgus and varus stress test), 전방 및 후방 검사(anterior and posterior drawer test), McMurray test가 있다.

내측 측부 인대와 외측 측부 인대를 관찰하기 위해서는 30도 슬관절 굴곡 위치가 가장 정확하는데, 외반 및 내반 변형력을 주어 느껴지는 딱딱한 감(endpoint checking)을 느끼는 것이다(그림 6).⁶⁾ 전후방 전위의 평가는 90도 굴곡 위에서 전후방으로 밀고 당기고 하여, 건측과의 차이가 5 mm 이상의 전위 시 의미가 있다(그림 7).

McMurray test는 슬관절 최대 굴곡 상태에서 족관절 부를 잡고 회전시키면서 서서히 신전시킨다. 동통과 마찰음이 들리거나 느껴지면 양성으로 반월상 연골 파열의 진단에 이용된다. 본래의 검사는 내회전 시 외측 반월상 연골 손상을, 외회전 시 내측 반월상 연골 손상에 의미 있다 하였으나, 최근에는 양쪽 회전 방향을 모두 실시 후 증상이 있는 쪽을 진단할 수 있다는 보고가 많다.

이상의 유발 검사는 기술적으로 어렵고, 숙지하는데 시간이 필요하다는 제한점이 있다.

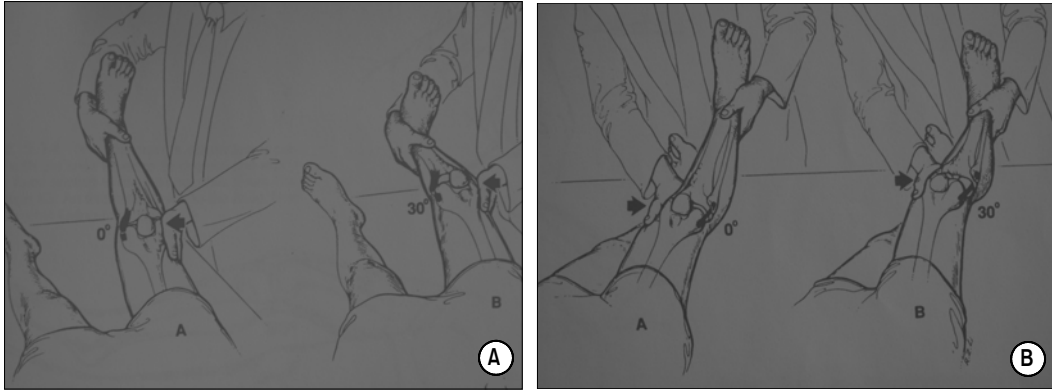


Figure 6. (A) Valgus stress test. (B) Varus stress test.

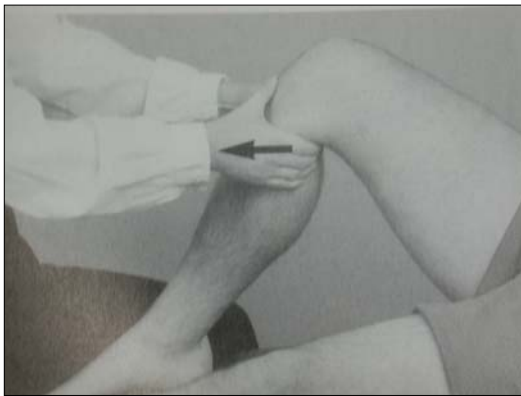


Figure 7. Anterior drawer test.

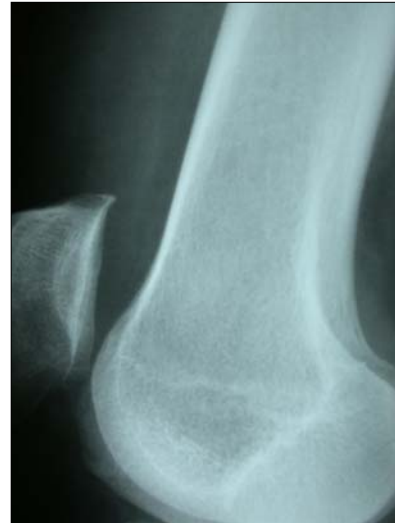

Figure 8. 7 mm widening between patellar upper pole and anterior femoral condyle.

5. 진단적 검사

1) 방사선학적 검사: 슬관절 삼출이 있는 환자에서 방사선 사진 촬영은 필요한 경우가 많다. 기본적으로 전후방(AP) 사진과 측방(lateral) 사진을 찍으며 대퇴 슬개 관절의 병변이 의심되면 merchant view, 퇴행성 관절염이 의심되어 관절 간격을 보고자하면 Standing AP 등을 추가할 수 있다. 단순 방사선 사진상은 골절, 골내 종양, 연골하골의 결손을 동반한 병변등 골변화를 알 수 있다. 슬관절 15~30도 굴곡위에서 측방 사진 촬영 시 suprapatellar bursa가 5 mm 이상 넓어져 있을 경우 슬관절내 삼출을 암시한다(그림 8).⁷⁾

최근 많이 사용되고 있는 MRI 검사는 삼출 유무를 알기에는 예민한 검사이나, 이학적 소견만으로도 대부분에서 그 유무를 알 수 있기 때문에 모든 환자에 사용할 필요는 없다. MRI 검사는 반월상 연골, 관절 연골, 인대 손상 등 연부 조직 손상의 진단에 예민하므로 이와 같은 구조물의 병변이 의심될 때 정확한 진단을 내리는 데 도움을 준다.

2) 관절 천자(Arthrocentesis): 관절 천자는 진단적인 방법으로 주로 사용되지만, 급성 관절내 출혈(acute hemarthrosis) 시 이에 대한 배출은 임상적 증상을 극적으로 호전시킬 수 있기 때문에 치료적 목적으로도 사용된다. 관절 천자 시술은 무균 조작 하에 실시하며 바늘은 약물만 주입할 경우는 주로 21 G를 사용하나, 점도가 높거나 혈액성 관절액의 천자 시는 18G가 유리하다.

관절 천자의 방법은 시술자에 따라서 여러 가지 방법이 있다.^{4,8,9)} 종합해 보면 총 6곳에서 주입이 가능한데, 상외측(superolateral)로 접근하는 방법과 관절면의 내측에서 시행하는 방법에 대해 기술하고자 한다. 상외측 접근법은 가장 많이 이용되고 있는 방법으로 환자를 눕힌 상태에서 슬개골 상외측연에 외측 2 cm 부위에서 진입한다(그림 9). 진입하면서 관절막을 뚫는 느낌을 익히는 것이 중요하다. 이 방법은 슬관절내 삼출액이 어느 정도 있는 경우 쉽게 관절내로 진입이 되나, 슬관절액이 적은 경우는 슬개 상부낭이 함몰되어 있어, 활액막 밖에 위치한 바늘 끝을 관절 내에 위치한 것으로 오인할 수 있다. 이런 경우는 외측 슬개골을 앞으로 들어올리면서 바늘을 주입하면 함몰 부위에 어느 정도 공간이 생겨 이런 오류를 줄일 수 있다.

슬개건 내측으로 도달하는 방법은 환자를 앉아 있는 상태에서 실시하기 때문에 양측을 동시에 시행할 경우 유리하다. 슬관절을 90도 정도 굴곡 상태에서 내측 슬개골 하부 관절면에 주입하는 방법으로 슬개건에서 내측 1 cm 부위에서 내측에서 진입한다(그림 9). 진입 시 외측부에는 지방 조직(anterior fat pad)이 위치하고, 하방에는 내측 반월상 연골이 위치하므로 주의를 요한다.

천자액에 대한 검사는 육안적 소견과 검사실 소견

으로 나눌 수 있는데 이에 대한 해석을 잘하면 많은 정보를 얻을 수 있다. 예로 연골하골 파열이 있을 시에는 관절내 출혈(hemarthrosis) 내에 지방 점적(fat droplet)이 뜨기 때문에 감별에 이용할 수 있다. 육안적 소견은 색깔(color), 투명도(clarity), 점도(viscosity)를 볼 수 있는데, 이를 분석하면 진단에 도움을 준다(표 2). 점도(viscosity)는 주사기 밖으로 떨어뜨리거나 양 손가락 끝에 문혀서 벌리면 1인치(2.54 cm) 실 모양이 되면서 벌어지는 것이 정상(그림 10)이나 그 이하에서 끊어지면 점성이 감소되어 있는 것을 알 수 있다.¹⁰⁾

천자액의 검사실 소견은 여러 가지가 있으나 Total WBC, PMN세포의 비율, Glucose, Total proteins 등이



Figure 9. Aspiration site of the knee, a. superolateral site, b. Infero-medial site.

Table 2. Synovial fluid, gross finding.

Finding	Normal	Noninflammatory	Inflammatory	Septic
Color	Straw or clear yellow	Yellow	Yellow to green	Yellow
Clarity	Transparent	Transparent	Cloudy	Cloudy
Viscosity	Normal	Normal	Decreased	Decreased

- 윤정로: 슬관절내 삼출: 진단적 접근법 -




Figure 10. Test for the viscosity.

Table 3. Synovial fluid, lab finding.

Finding	Normal	Noninflammatory	Inflammatory	Pyogenic	Tuberculosis
WBC	≤200	200~2,000	2,000~150,000	60,000	20,000
PMN (%)	<25	<25	>50	>75	60
Glucose (mg/ml)	nealy serum level	normal	normal	decreased	normal
Protein (g/100 ml)	1.8	3.0~3.3	3~4	3.0~4	3.0~4

가장 많이 이용되며(표 3) 특히 균 감염에 의한 관절염의 감별이 중요하다. 박테리아성 균에 의한 감염시 대부분 WBC가 50,000개 이상이고, PMN cell이 75% 이상, glucose는 감소하고, 단백질은 증가한다. 임상적 소견과 종합하여 판단하는 것이 중요하며, 진단이 지연될 경우 관절 연골의 파괴로 영구적 손상을 가져올 수 있으므로, 군도말이 안되더라도 임상적으로 의심된다면 과잉 치료를 원칙으로 한다.

결 론

슬관절 삼출 환자에 있어서 접근법은 병력 청취, 이학적 검사, 병리 및 방사선 검사의 단계로 요약할 수 있으며, 이들에 대한 정확 지식이 중요하다. 급성 관절내 출혈은 원인을 찾기 쉬우므로 원인 질환에 대한 숙지가 필요하며, 가장 흔한 원인은 전십자 인대 손상이다.

슬관절 삼출환자 중 박테리아성 균감염에 의한 화농성 관절염(septic arthritis)은 진단이 지연되면 관절 연골에 영구적 파괴가 진행되므로 의심되는 환자는 관절 천자를 실시하여 확인하여야 한다.

참 고 문 헌

1. Insall JN, Scott WN. Surgery of the knee. 3rd. Philadelphia: Churchill Livingstone; 2001. p. 13-77.
2. Magee DJ. Orhtopaedic physical assessment. 3rd ed. philadelphia:Saunders; 1997. p. 506-98.
3. Larson RV, Friedman MJ. Anterior cruciate ligment injuries and treatment. In: Prichard DJ. Instructional Course Lectures. Vol 45. AAOS; 1996. p. 235-43.
4. Johnson MW. Acute knee effusions: A systematic approach to dignosis 2000;61(8):2391-400.
5. 대한 정형외과 학회: 정형외과학. 5판. 서울: 최신의학사; 1999. p. 4-12, 497-523.
6. Miller III RH. Knee injuries. In: Canale ST, editors.

- Campbell's Operative orthopaedics. 9th ed. Missouri: Mosby; 1998. p. 1113-299.
7. Rogers LF. Radiology of skeletal trauma. New York: Churchill Livingstone; 1992. p. 220-2.
8. Williams KD. Knee injuries. In: Canale ST, editors. Campbell's Operative orthopaedics. 9th ed. Missouri: Mosby; 1998. p. 604-7.
9. Saunders S. Injection Technique in Orthopaedics and Sports Medicine. 2nd ed. Philadelphia: Saunders; 2002. p. 82-3.
10. Herring JA. Tachdjian's Pediatric Orthopaedics 3rd ed. Philadelphia: Saunders; 2002. p. 1813-4.

3. 45세 남자가 direct trauma 후 우슬관절부 동통을 주소로 응급실로 내원하였다. 이학적 소견상 우슬관절 전방부 bruise and scrating wound, ballottement 양성, 동통으로 인한 관절 운동제한 소견과 동통으로 instability test는 시행할 수가 없었다. 동통 완화와 진단 목적으로 관절 천자를 시행하였고, 천자액의 육안적 소견상 fresh blood 30 cc가 나왔다. 천자액을 Bowl에 담아 관찰하니 표면에 기름이 떠다니는 것(fat droplet)을 볼 수 있었다. 다음중 어느 부위 손상이 가장 의심되는가?
- 가) 반월상 연골 변연부 파열
 - 나) 후십자인대 파열
 - 다) 전십자인대 파열
 - 라) 연골하골 골절
 - 마) 관절막 파열